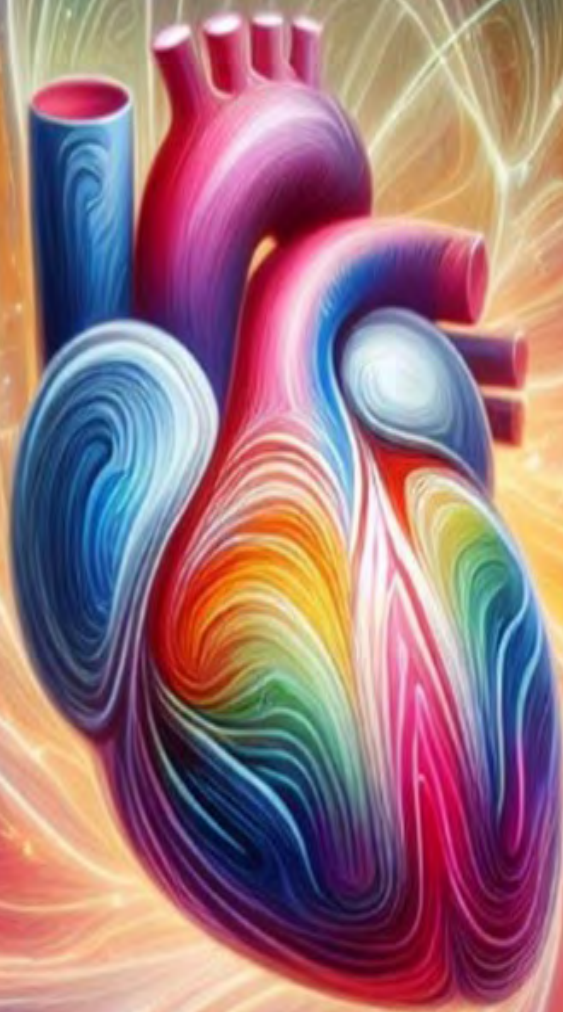

- *Fabio Grazioli*
- *Maurizio Petraglia*
- *Pietro Guida*
- *Roberto Grimaldi*
- *Umberto d'Amato*
- *Giuseppe Magliano*

# **La Risonanza Magnetica del Cuore**



# INDICE

PREPARAZIONE DEL PAZIENTE	3
MATERIALI E METODI	3
PROGRAMMAZIONE DEI PIANI DI STUDIO	3
PIANI DI STUDIO PER LA RAPPRESENTAZIONE DELLE CAMERE DI SINISTRA	4
due camere o asse lungo verticale:	4
quattro camere o asse lungo orizzontale:	4
asse corto del ventricolo sinistro:	4
studio del tratto di efflusso del ventricolo di sinistra:	4
piano asse lungo tre camere	4
Il piano di studio funzionale della valvola mitrale	4
Il piano di studio funzionale della valvola aortica	4
PIANI DI STUDIO PER LA RAPPRESENTAZIONE DELLE CAMERE DI DESTRA	4
due camere o asse lungo verticale:	4
tratto di efflusso del ventricolo destro:	4
tratto di afflusso del ventricolo destro:	4
SEQUENZE	4
Sequenze senza contrasto	5
Sequenze a “sangue nero” o black blood:	5
Sequenze a “sangue bianco” o bright blood:	5
sequenze con contrasto:	5
studio della perfusione miocardica:	6
studio dell’enhancement tardivo:	6
CENTRAGGI E PIANI DI SCANSIONE:	6
1) Piano 2 Camere Asse lungo verticale (VLA) 2CH LA BTFE, p2C:	7
2) Piano 2 Camere Asse Corto (AC) SA 2CH BTFE:	8
3)4 Camere Asse Lungo Orizzontale (HLA), LA 4CH BTFE:	8
4) Proiezione 3 camere (3C LVOT):	9
5) Proiezione LVOT (Left Ventricular Outflow Tract) coronale (valvola aortica, VA):	10
6*) Q-FLOW:	11
7) Tratto di efflusso del vdx sagittale (RVOT):	11
RVOT (Right Ventricular Outflow Tract) coronale: •	11
PROIEZIONI DEL VDX:	13
Pacchetto di immagini trans-assiale del vdx:	13
Tratto di efflusso/afflusso del vdx:	13

Fabio Grazioli<sup>1</sup>, Maurizio Petraglia<sup>1</sup>, Pietro Guida<sup>1</sup>, Roberto Grimaldi<sup>1</sup>, Umberto d’Amato<sup>1</sup>,  
Giuseppe Magliano<sup>1</sup>

<sup>1</sup>Dipartimento di Diagnostica per Immagini, AOU “San Giovanni di Dio e Ruggi D’Aragona”, Salerno (Italia)

# La Risonanza Magnetica del Cuore

## PREPARAZIONE DEL PAZIENTE

Prima di eseguire l'esame RM si somministra al paziente un questionario, atto a verificare che non ci siano controindicazioni all'esecuzione, assolute (es. presenza di pacemaker, clip ferromagnetiche, o altri dispositivi incompatibili con la RM) o relative (es. gravidanza al primo trimestre). Nella raccolta dell'anamnesi, si pone particolare attenzione ad accertarsi che il paziente non sia portatore di pacemaker, defibrillatore cardiaco, neurostimolatori, pompe d'infusione d'insulina o altri dispositivi non RM-compatibili.

Se prevista la somministrazione di mezzo di contrasto viene richiesto al paziente il consenso informato, gli esami del sangue, per valutare anche la funzionalità renale, e

l'elettrocardiogramma. Il paziente deve rimuovere tutti gli oggetti metallici ed indossare gli indumenti consegnatogli dal personale addetto.

## MATERIALI E METODI

L'apparecchiatura RM per eseguire lo studio del cuore deve possedere alcune caratteristiche: elevata intensità di campo (almeno 1,5 T), i gradienti devono avere elevate performance per garantire elevata risoluzione spaziale e sono indispensabili l'utilizzo di bobine di superficie phasedarray, per ottenere immagini con elevato rapporto segnale/rumore.

Per lo studio del cuore in RM è indispensabile la sincronizzazione cardiaca, per ottenere buona qualità delle immagini senza artefatti da movimento provocati dal battito cardiaco e dal flusso sanguigno, e per ottenere immagini del cuore nelle varie fasi del ciclo cardiaco. Prima di posizionare gli elettrodi sul torace del paziente, è necessario depilare la regione precordiale nei pazienti maschi, detergere la cute con sostanza alcolica e asciugare. Gli elettrodi devono essere amagnetici o in carbonio, si posizionano in sede precordiale; è importante che i cavi ECG non compiano nodi o avvolgimenti, che possono determinare formazione di correnti tali da alterare il tracciato.

La sincronizzazione dell'acquisizione con l'attività elettrica del cuore è essenziale nelle sequenze sia di tipo morfologico sia cine-RM, dedicate allo studio della funzione cardiaca, in quanto nelle prime si richiede di ricostruire le immagini nella fase del ciclo cardiaco di maggiore immobilità del cuore, mentre in quelle cine-RM le singole immagini acquisite vengono riordinate lungo tutto il ciclo cardiaco con la tecnica del gating retrospettivo.

Il gating vettorcardiografico (VCG) attualmente viene considerato il sistema migliore di cardiosincronizzazione; esso registra continuamente le variazioni dei vettori cardiaci durante il ciclo ed effettua la somma vettoriale delle varie derivazioni con buona precisione. Il sistema VCG presenta il vantaggio, rispetto al comune sistema elettrocardiografico, di esaltare l'onda R nei confronti delle restanti onde del tracciato ECG del soggetto. Questo approccio consente di ridurre notevolmente le variazioni del tracciato ECG indotte dal campo magnetico.

L'effetto principale che il fenomeno magnetoidrodinamico determina sull'ECG è un innalzamento del voltaggio dell'onda T; se il voltaggio dell'onda T si eleva tanto da raggiungere quello dell'onda R, il sistema di sincronizzazione potrà interpretare erroneamente il reperto come un'aritmia o leggere una frequenza cardiaca doppia di quella reale. Se, addirittura, il voltaggio dell'onda T supera quello dell'onda R, si avranno artefatti nelle immagini diastoliche, in quanto in realtà acquisite in fase sistolica.

Altra fonte di artefatti di movimento sono gli atti respiratori, che vengono eliminati con l'utilizzo di sequenze in apnea o tramite gating respiratorio, un sistema di monitoraggio del respiro attraverso un sensore posizionato sulla parte anteriore del torace.

Il gating respiratorio permette di raffigurare i movimenti della parete toracica e consente al sistema d'inviare gli impulsi di radiofrequenza nel momento in cui il paziente si trova nella fase di espirazione; ciò permette di ottenere un'immagine ferma, senza artefatti da movimento dovuti alla respirazione. L'impiego di sequenze ultraveloci, come cinegradient echo o spin echo single-shot, permette di ricorrere nella quasi totalità dei casi ad acquisizione a respiro trattenuto.

## PROGRAMMAZIONE DEI PIANI DI STUDIO

Per la programmazione dei piani di studio del cuore sono necessarie angolazioni su differenti piani per visualizzare i diversi collegamenti tra le camere e per ottenere gli assi principali.

Il piano assiale viene utilizzato per uno studio morfologico (camere e pericardio); il piano sagittale può essere usato per studiare i rapporti tra ventricoli e grossi vasi; il piano coronale è utile per l'indagine del tratto di efflusso del ventricolo di sinistra, dell'atrio di sinistra e delle vene polmonari.

## PIANI DI STUDIO PER LA RAPPRESENTAZIONE DELLE CAMERE DI SINISTRA

I piani di studio principali per la rappresentazione delle camere di sinistra sono:

### **due camere o asse lungo verticale:**

è sagittale obliquo; si acquisisce lungo una linea passante dal centro della valvola mitrale all'apice del cuore, parallelamente al setto interventricolare. Questo piano permette di visualizzare pareti anteriore e posteriore del ventricolo, piano valvolare mitralico, apice del cuore e atrio sinistro;

### **quattro camere o asse lungo orizzontale:**

per rappresentare tale piano si utilizzano le immagini in due camere; è un piano assiale obliquo, che s'impone lungo la linea che passa dal terzo inferiore della valvola mitrale all'apice del cuore. Questo piano permette di visualizzare le pareti libere dei ventricoli, setto interventricolare, apice cardiaco, valvole cardiache.

### **asse corto del ventricolo sinistro:**

per ottenere tale piano si utilizzano i piani a due camere e a quattro camere, secondo un piano perpendicolare alla linea che unisce l'apice cardiaco al centro della valvola mitrale; sul piano quattro camere la linea è parallela al setto interventricolare. Questo piano viene sfruttato per l'imaging multislice dei ventricoli, sia con sequenze cine-RM sia per l'imaging di tipo morfologico. In tali piano è possibile si possono identificare setto interventricolare, ventricolo sinistro e destro.

A seconda dello specifico protocollo, vengono acquisiti altri piani, accessori, per meglio evidenziare particolari distretti cardiaci ricordando che le varie strutture devono essere sempre studiate parallelamente e perpendicolarmente al proprio asse maggiore.

### **studio del tratto di efflusso del ventricolo di sinistra:**

Il piano dedicato allo studio del tratto di efflusso del ventricolo di sinistra è coronale e passa per il punto medio della valvola aortica consentendo la visione "di fronte", unitamente ai seni di Valsalva e alla giunzione sinotubulare.

### **piano asse lungo tre camere**

Grazie al piano dedicato allo studio del tratto di efflusso del ventricolo di sinistra, si può programmare il **piano asse lungo tre camere**, che consente di rappresentare separatamente la camera di afflusso e di efflusso del ventricolo di sinistra insieme all'atrio. Il piano a tre camere consente eccellente rappresentazione del setto interventricolare.

### **Il piano di studio funzionale della valvola mitrale**

è parallelo a quello asse corto del ventricolo sinistro;

### **Il piano di studio funzionale della valvola aortica**

è tangente al piano della valvola.

## PIANI DI STUDIO PER LA RAPPRESENTAZIONE DELLE CAMERE DI DESTRA

I piani di studi accessori per lo studio delle camere di destra sono:

### **due camere o asse lungo verticale:**

è di tipo sagittale obliquo e si acquisisce lungo una linea passante dal centro della valvola tricuspide all'apice del ventricolo destro, parallelamente al setto interventricolare. Tale piano permette di visualizzare pareti anteriore e posteriore del ventricolo dentro;

### **tratto di efflusso del ventricolo destro:**

si acquisisce su un piano sagittale che passa per il punto medio della valvola polmonare;

### **tratto di afflusso del ventricolo destro:**

si prescrive secondo un piano che attraversa ventricolo destro, orifizio della valvola tricuspide e valvola polmonare. Il piano di studio funzionale della valvola tricuspide non coincide con quello della mitrale; perciò è necessario fare riferimento ai piani due camere del ventricolo destro e quattro camere. Il piano di studio funzionale della valvola polmonare è di tipo assiale obliquo, con inclinazione di tipo craniocaudale in direzione antero-posteriore ed è tangente alla valvola.

## SEQUENZE

Le sequenze per lo studio del cuore possono essere suddivise in:

- **Sequenze senza contrasto;**

## - Sequenze con contrasto.

### Sequenze senza contrasto

Le sequenze senza contrasto, a loro volta, vengono suddivise in:

#### Sequenze a “sangue nero” o black blood:

Sono sequenze T2w. Sono utilizzate per lo studio di morfologia e anatomia di cuore e grandi vasi del mediastino e permettono la caratterizzazione del segnale dei tessuti.

Queste sequenze appartengono alla famiglia delle *sequenze a eco di spin*. L'annullamento del segnale del sangue si ottiene tramite due fenomeni: il primo si basa sull'effetto di efflusso nei metodi basati sull'eco di spin; il sangue, che è soggetto solo all'impulso di eccitazione a 90° e non all'impulso di rifocalizzazione a 180°, non fornisce alcun segnale e rimane nero sull'immagine. L'altro metodo per annullare il segnale sfrutta due successivi impulsi d'inversione, chiamati double inversion recovery. Il primo impulso abbatte sia il segnale dei tessuti stazionari sia di quelli in movimento, non è selettivo di strato; il secondo impulso è, invece, selettivo di strato e quindi ripristina il segnale dei tessuti stazionari, ma non quello degli spin in movimento, cioè del sangue, che rimane nero.

Le sequenze più utilizzate sono quelle IR multi-shot fast spin echo, in quanto hanno buon rapporto segnale/rumore, sono rapide e sono cardiosincronizzate. Sono fortemente pesate in T2, con elevati tempi di eco (80-100 ms). Essendo acquisite con sincronizzazione retrospettiva, il valore del TR è determinato dalla frequenza cardiaca del soggetto. Queste sequenze sono “segmentate”, cioè in ogni battito cardiaco vengono acquisite contemporaneamente più linee dello spazio K, per ridurre il numero dei battiti cardiaci necessari a generare una singola immagine. Si ottengono immagini statiche, con buona risoluzione spaziale e di contrasto, che non risentono dell'influenza del sangue circolante. Vengono solitamente accompagnate dalla soppressione del grasso, al fine di aumentare la risoluzione di contrasto.

In queste sequenze è possibile riconoscere il tessuto adiposo, che ha segnale iperintenso; il miocardio, con segnale di intensità intermedia e il pericardio, che ha segnale ipointenso.

#### Sequenze a “sangue bianco” o bright blood:

Sono così definite per l'elevato segnale del sangue, che appare iperintenso nei confronti della parete ventricolare, anche senza l'utilizzo del mezzo di contrasto, e sono utilizzate per lo studio della funzionalità cardiaca. Tutte le sequenze a sangue bianco derivano dalla famiglia delle gradient echo: pertanto, il rifasamento degli spin e quindi il segnale di eco non sono ottenuti mediante un impulso a 180°, ma per inversione del gradiente di lettura. Il miocardio è tipicamente ipointenso.

Tuttavia, è da ricordare come l'entità del segnale degli spin ematici sia proporzionale non solo alla velocità del flusso, ma anche all'angolo tra flusso e piano d'immagine: il segnale è massimo quando il flusso ematico è di tipo laminare ed è perpendicolare al piano di scansione; l'intensità del segnale decresce, tanto più l'angolo tra piano d'imaging e flusso del sangue si riduce. In caso di flusso non laminare, turbolento (come ad esempio in caso di rigurgito o nella stenosi valvolare), nelle sequenze gradient echo e fast gradient echo il sangue appare marcatamente ipointenso, per effetto del defasamento degli spin.

Le sequenze a sangue bianco sono molto rapide, producono immagini cine per lo studio del cuore in movimento, che possono essere impiegate per la quantificazione del volume cardiaco, delle funzioni sistolica e diastolica dei ventricoli e per analizzare i flussi attraverso valvole e grossi vasi. Anche queste sono sequenze segmentate: lo spazio K viene riempito da acquisizioni simultanee di più righe della codifica di fase e i dati sono retrospettivamente ordinati nelle diverse fasi del ciclo cardiaco. Le immagini vengono ricostruite in maniera da coprire completamente il ciclo cardiaco.

Il gold standard dell'imaging cine-RM è rappresentato dalle sequenze **Steady State Free Precession (SSFP)**, che impiegano TE e TR estremamente brevi (TE è la metà del TR). Il segnale ottenuto è strettamente dipendente dalle caratteristiche intrinseche del tessuto: si ha quindi elevato segnale dei liquidi, il sangue in movimento, mentre il TR molto basso provoca parziale saturazione dei tessuti stazionari. Questa sequenza è sensibile alle disomogeneità di  $B_0$ , è quindi indispensabile l'uso dello shim di volume o autoshim, posizionandolo sull'area dei grandi vasi e dei ventricoli. Possono inoltre apparire artefatti di ghosting in presenza di flusso ad alta accelerazione avente origine dai grandi vasi, quali aorta o arteria polmonare. Collocando un volume di shimming direttamente sopra le aree problematiche, si ridurranno significativamente questi artefatti. La quantificazione del flusso sanguigno si esegue ricorrendo alla tipologia di sequenze cosiddette phase-encoded o Phase Contrast cine-RM o Velocity ENCoding.

Le sequenze Phase Contrast sono gradient echo, che sfruttano particolari gradienti alternando una fase positiva a una negativa, tale da annullare il segnale proveniente dagli spin stazionari, mentre il segnale che si ottiene è proporzionale alla velocità dei protoni del sangue.

Queste sequenze forniscono tipicamente due distinti set di immagini: la prima di magnitudine, con contenuto puramente anatomico, la seconda di fase, nella quale la scala dei grigi rappresenta la codifica della velocità degli spin in movimento all'interno di ciascun voxel del piano anatomico di acquisizione.

#### sequenze con contrasto:

Le sequenze con contrasto paramagnetico sono essenziali nella valutazione della perfusione miocardica, della necrosi del miocardio o della fibrosi. Le sequenze maggiormente impiegate negli studi contrastografici del cuore sono quelle di

perfusione e quelle per evidenziare il fenomeno dell'enhancement tardivo.

#### studio della perfusione miocardica:

Lo studio della perfusione miocardica si esegue visualizzando il primo passaggio del contrasto e la sua distribuzione nel miocardio. Solitamente viene iniettata metà dose per via endovenosa 0,1 ml/kg (0,05 mmol/kg) ad elevata velocità di iniezione (5 ml/s). Lo scopo è quello d'identificare aree d'ischemia che si rendono evidenti come zone di minore enhancement, con morfologia, distribuzione e latenza tipiche. Per ottenere una buona valutazione della perfusione con alta risoluzione temporale, gli strati dinamici devono essere acquisiti rapidamente e nello stesso ciclo cardiaco è quindi indispensabile la cardiosincronizzazione; si utilizzano quindi **sequenze rapide pesate in T1 (fast gradient echo con lettura ecoplanare)**, che permettono di acquisire almeno tre strati in un singolo battito cardiaco; in genere vengono acquisiti sul piano asse corto: uno a livello basale sottomitrale, uno medioventricolare papillare e uno in prossimità dell'apice del ventricolo sinistro.

Affinché sia possibile distinguere difetti di perfusione limitati, la risoluzione sul piano dell'immagine dev'essere inferiore a 3 mm con matrice almeno di 128.

#### studio dell'enhancement tardivo:

Le sequenze atte allo studio dell'enhancement tardivo si riferiscono alla possibilità di evidenziare una maggiore concentrazione del contrasto nelle aree di danno del miocardio rispetto alle aree sane. Le sequenze tardive in grado di esaltare il mezzo di contrasto nel miocardio sono indicate come late enhancement o Delayed Enhancement e vengono acquisite generalmente dopo 10-15 minuti dall'infusione del mezzo di contrasto, in quanto è necessario attendere il lavaggio del mezzo di contrasto dal miocardio sano.

Il late enhancement viene studiato dopo somministrazione di singola dose di agente paramagnetico, cioè 0,2 ml/kg (0,1 mmol/kg); di conseguenza, se precedentemente è stata studiata la sola fase di perfusione a riposo (utilizzando metà dose), è necessario iniettare la rimanente quantità di contrasto, al termine dello studio di perfusione, prima di procedere oltre. Impiegando opportuno impulso d'inversione, si può sopprimere il segnale del miocardio danneggiato. Siccome la concentrazione tissutale del contrasto varia individualmente anche in funzione del tempo trascorso dalla sua somministrazione, non è possibile indicare un tempo d'inversione fisso per ottenere omogenea soppressione del segnale del miocardio sano. Il tempo d'inversione viene scelto in modo che il miocardio normale appaia nero, accentuando il contrasto tra miocardio sano (nero) e quello danneggiato (bianco).

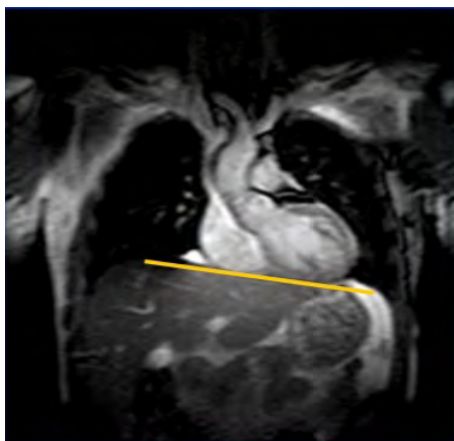
Si utilizzano in genere sequenze **IR fast gradient echo**, che utilizzano un impulso preliminare d'inversione a 180°. Vengono acquisite immagini su più piani, sia in asse corto sia secondo gli assi lunghi del cuore.

Un tempo più lungo dopo l'iniezione risulta in rilassamento T1 più lento e in minore quantità di contrasto nel tessuto sano: quindi, si dovrebbero usare tempi d'inversione più lunghi, in genere da 200 a 300 ms. Le sequenze late enhancement più comunemente utilizzate sono di tipo **2D-IR-FGE** e consentono l'acquisizione di una slice per apnea. Si può ricorrere anche a sequenze di tipo 3D, le quali hanno il vantaggio di acquisire l'intero ventricolo in una singola apnea, ma al costo di maggiore sfocatura dell'immagine.

Per calcolare il tempo d'inversione, si impiegano sequenze T1-scout 2D-IR-FGE (che consentono di rappresentare immagini con la migliore soppressione del segnale del miocardio sano), le quali devono essere eseguite immediatamente prima dell'acquisizione delle immagini late enhancement definitive. Lo studio RM del cuore viene eseguito anche su neonati e bambini, come tecnica complementare all'ecocardiografia o al cateterismo cardiaco, per valutare malformazioni congenite e complesse anatomie cardiache. Per tale studio è indispensabile ricorrere a sedazione o ad anestesia profonda. In entrambi i casi, i parametri di acquisizione devono essere adattati alla necessità di acquisire immagini rapidamente, senza ricorrere a sequenze in apnea. Per quanto riguarda le donne in gravidanza, prima di sottoporle all'esame, il medico deve valutare il rapporto rischio/beneficio dell'esame, eventualmente sostituito da altre indagini non invasive.

#### CENTRAGGI E PIANI DI SCANSIONE:

Eseguita la scout, verrà impostata l'assiale del cuore iniziando dalla immagine in coronale. Il FOV d'acquisizione coprirà tutto il cuore e i grandi vasi orientando il piano parallelamente alla base di appoggio del cuore sul diaframma.



Sull'immagine ottenuta, andremo ad impostare il piano 2 camere asse lungo verticale, secondo un piano parallelo al setto interventricolare e passante per il centro della valvola mitralica e l'apice del ventricolo sinistro:

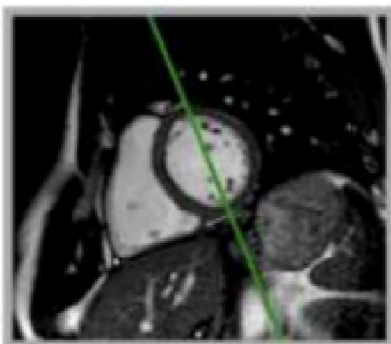
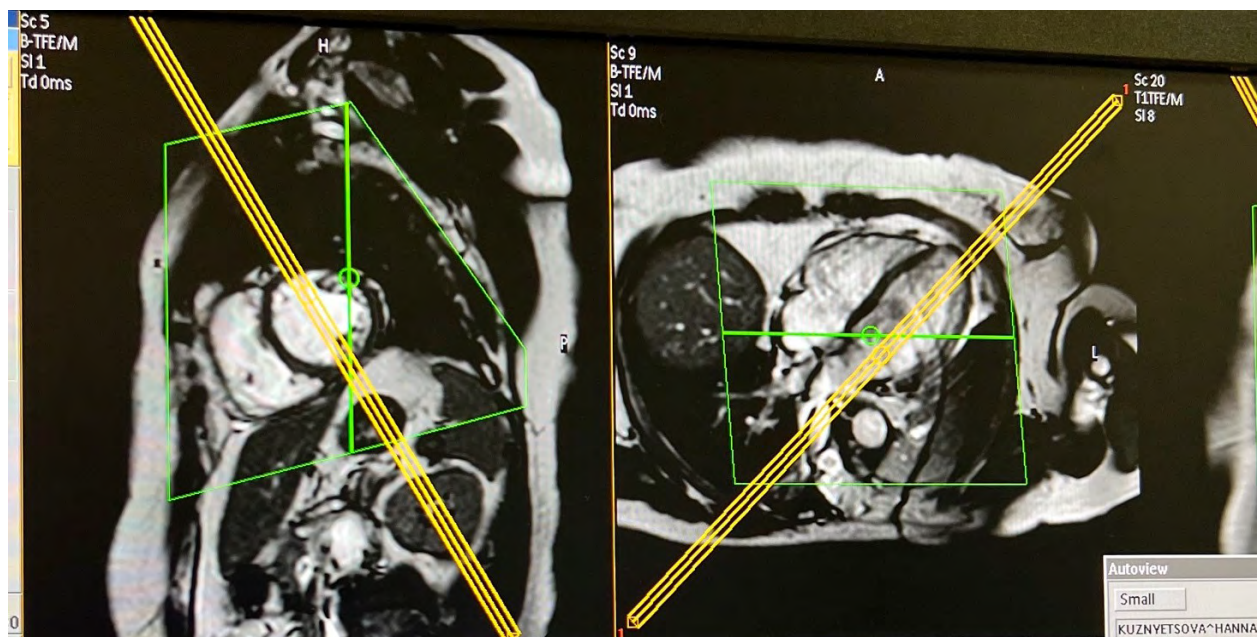
### 1) Piano 2 Camere Asse lungo verticale (VLA) 2CH LA BTFE, p2C:

È un piano sagittale obliquo. Si acquisisce sull'immagine assiale del cuore, lungo una linea passante dal centro della valvola mitrale all'apice del cuore, parallelamente al setto interventricolare in massima estensione ventricolare. Questo piano permette di visualizzare pareti anteriore e posteriore del ventricolo, piano valvolare mitralico, apice del cuore e atrio sinistro.

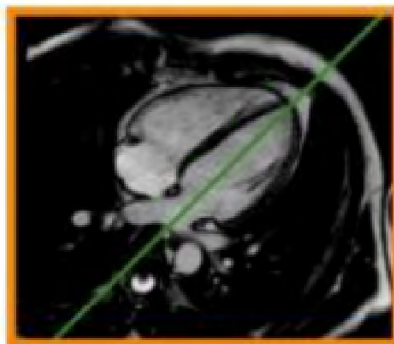
Il criterio di correttezza per ottenere una qualità di immagine ottimale è l'esclusione dell'aorta dal piano di studio, durante l'impostazione del FOV.

**Balanced TFE a 20 fasi** → Questa è una scansione Gradient Echo in cui i fluidi in movimento, come sangue, bile e liquor cerebrospinale, sono caratterizzati da elevato segnale.

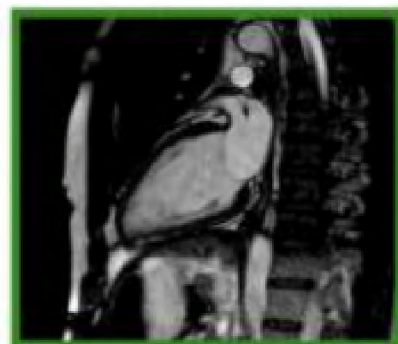In questa sequenza ha un elevato segnale e per questo motivo viene spesso soppresso, al fine di evitare problemi interpretativi. Questa sequenza non risente degli artefatti da movimento e respiro (grazie alla presenza di un gradiente con struttura simmetrica, si annullano le variazioni di fase e quindi la desincronizzazione prodotta dal movimento). È sensibile alle disomogeneità di  $B_0$ ; un eccellente contrasto fluido – tessuto è ottenibile con TR brevi e FA (50-80°). Questo tipo di sequenze permettono un'acquisizione di immagini rapida e con un alto rapporto segnale/rumore e risultano particolarmente indicate nello studio cardiaco e delle arterie addominali, che copre l'intero ventricolo sinistro con più slices acquisite in apnea espiratoria. **Il TFE è il turbo factor** che viene calcolato automaticamente in base al numero di fasi cardiache richieste e alla frequenza cardiaca. Di conseguenza, la modifica della frequenza cardiaca non influisce sul tempo di acquisizione o sul numero di fasi cardiache. Il volume dello shim dovrebbe ricoprire le aree che potrebbero causare artefatti da flusso (grandi vasi come aorta o arterie polmonari).



Asse Corto



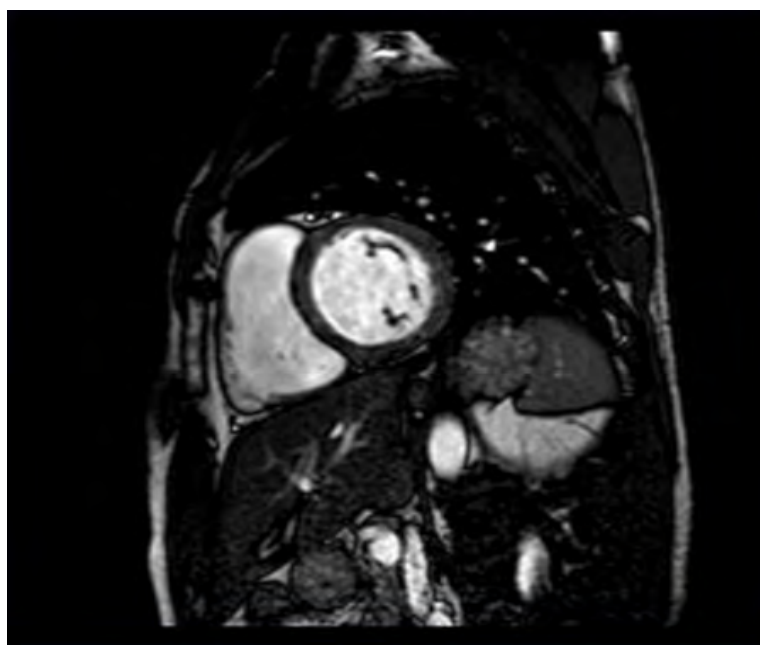
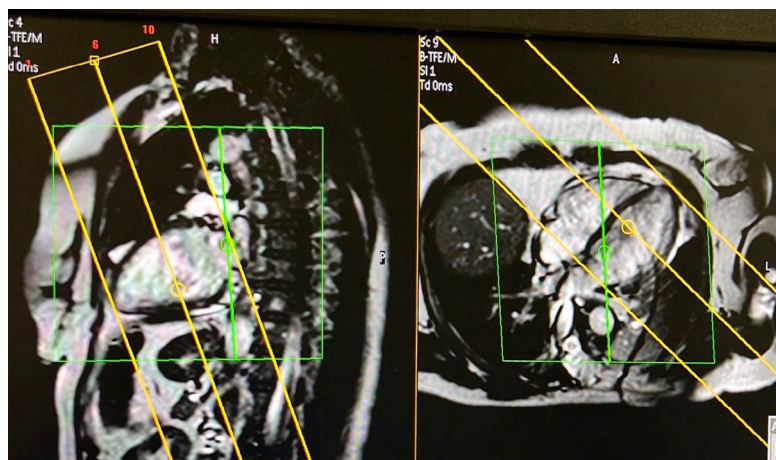
4C



2C

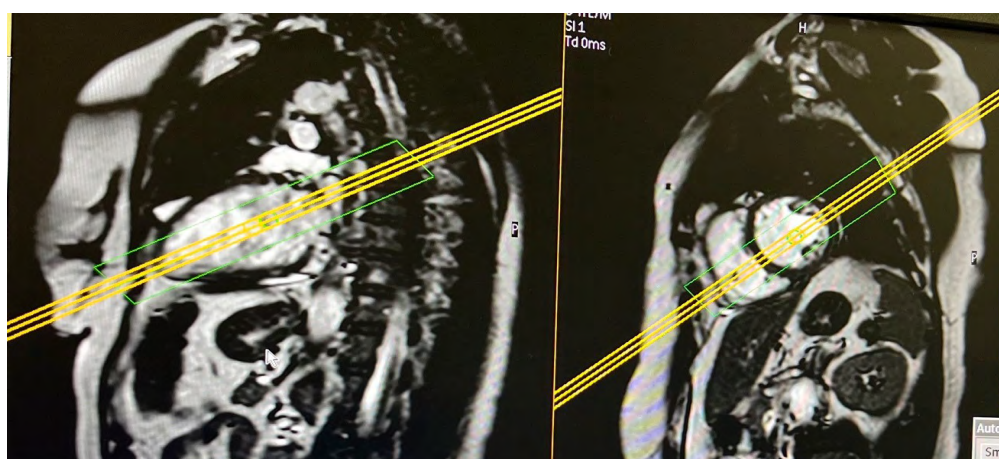
## 2) Piano 2 Camere Asse Corto (AC) SA 2CH BTFE:

Si ottiene utilizzando il piano assiale e il piano 2 camere lungo verticale mediante un piano passante per il centro del ventricolo sinistro, perpendicolarmente al setto interventricolare (comprendendo tutto il cuore).

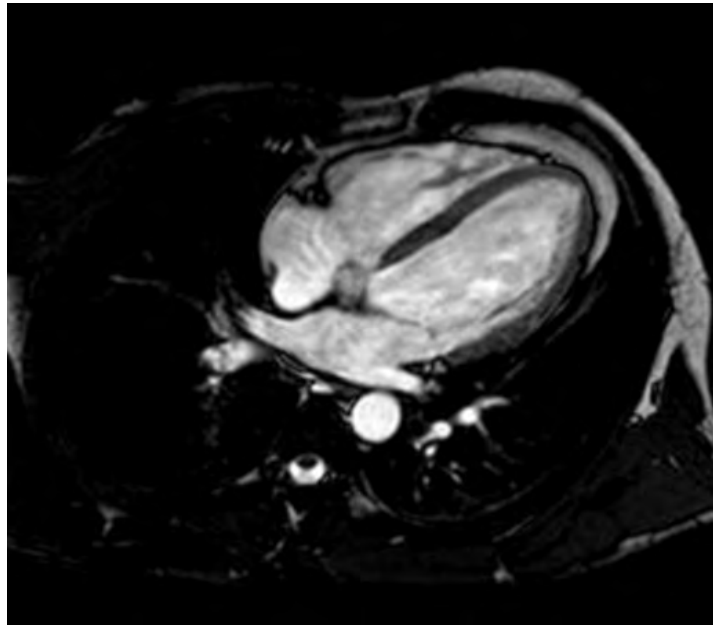


## 3)4 Camere Asse Lungo Orizzontale (HLA), LA 4CH BTFE:

Si ottiene dalla sequenza 2 camere asse lungo verticale e dall'asse corto a 2 camere. Sul piano asse corto 2 camere si posiziona secondo un piano passante per il centro del ventricolo sinistro e l'apice del ventricolo destro; sulla 2 camere asse lungo, invece, si posiziona secondo un piano passante per il centro della valvola mitralica e l'apice del ventricolo sinistro; intersecando il vdx e vdx a livello della loro massima estensione.





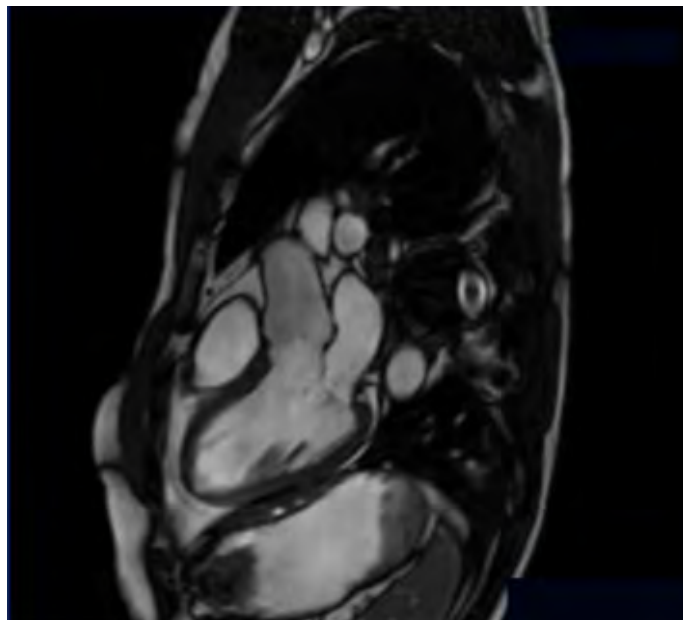
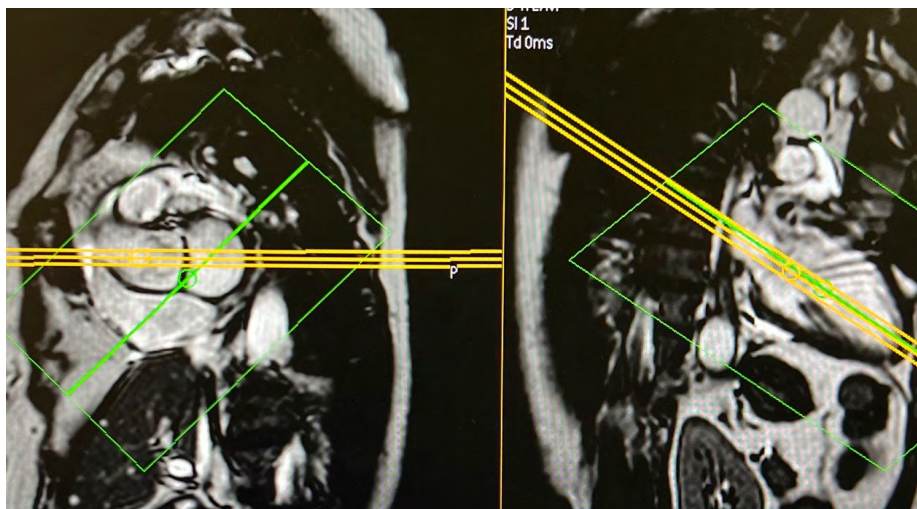


#### 4) Proiezione 3 camere (3C LVOT):

Si ottiene mediante un piano ortogonale alla proiezione 2 camere asse corto (sul tratto basale) e sulla 2 camere asse lungo verticale.

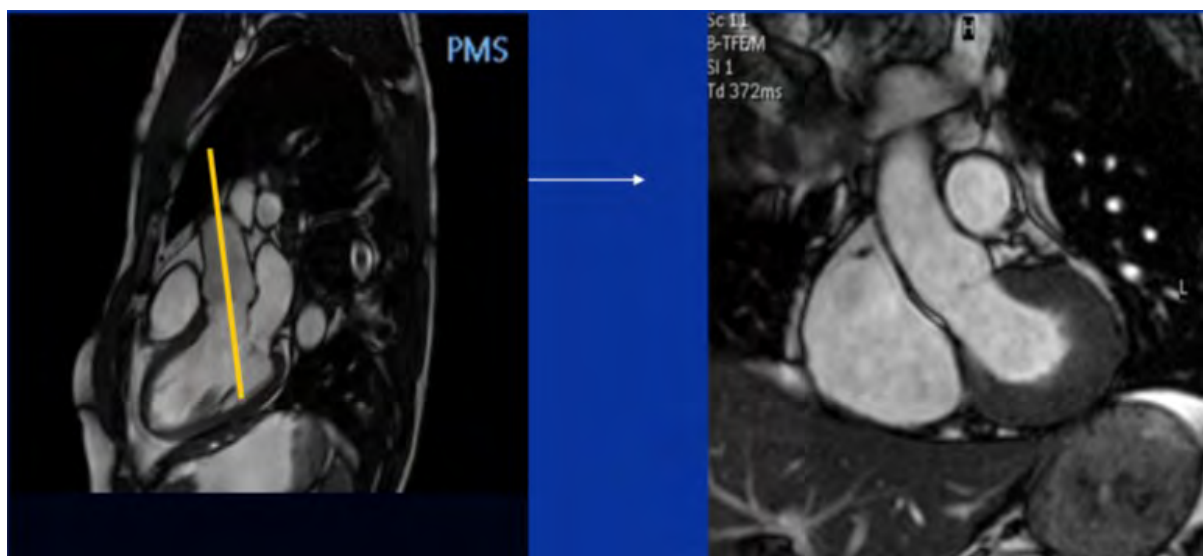
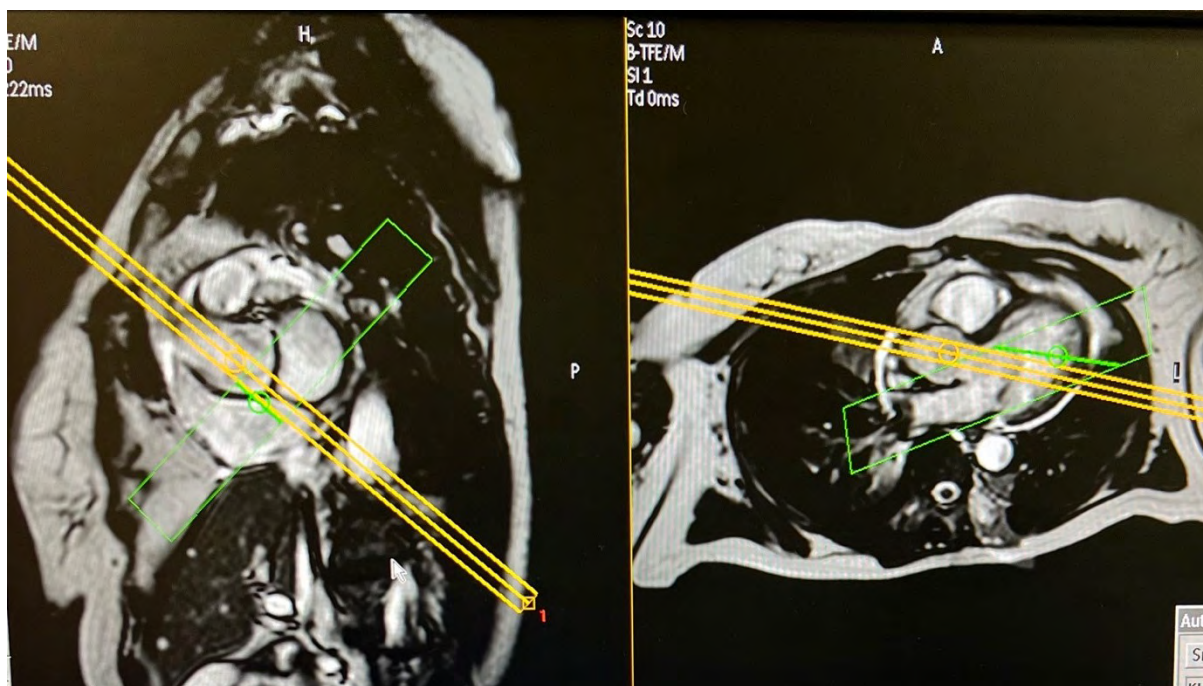
Si orienta come la 2CH su 4CH comprendendo l'aorta e passando per il centro della tricuspide seguendone il decorso. Passa per l'apice e visualizza la cavità atriale, il tratto di afflusso e di efflusso del ventricolo sinistro.

Consente di valutare contemporaneamente la valvola mitralica e aortica.



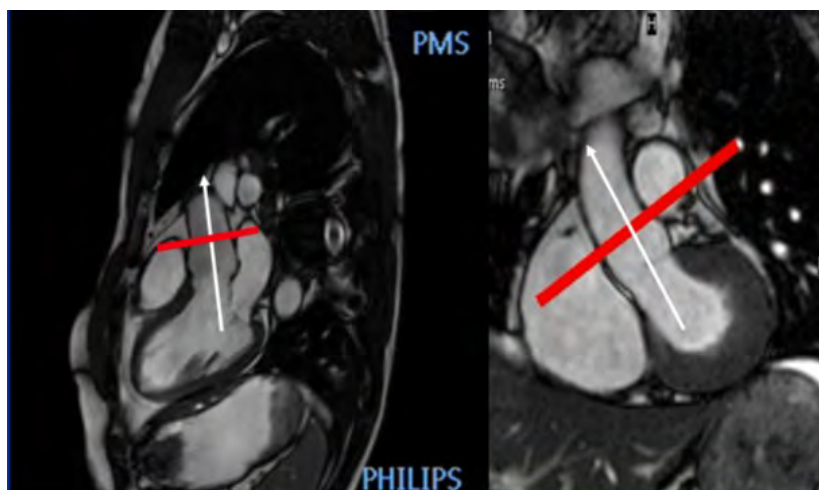
### 5) Proiezione LVOT (Left Ventricular Outflow Tract) coronale (valvola aortica, VA):

si ottiene mediante un piano ortogonale attraverso la radice aortica nella proiezione 3 camere oppure si ottiene mediante un piano passante per la radice aortica nella proiezione 2 camere asse corto (sul tratto basale) e sulla 4 camere asse lungo verticale.



### 6) Piano Valvolare (VALV):

Si ottiene dal piano 3 camere e LVOT posizionando il FOV parallelamente e sulla valvola aortica, perpendicolarmente alla direzione del flusso.



### 6\*) Q-FLOW:

Sequenza utilizzata per l'analisi quantitativa degli studi RM in base alla velocità. Consente a cardiologi, radiologi e tecnici di quantificare il flusso ematico arterioso e transvalvolare. In particolare, consente:

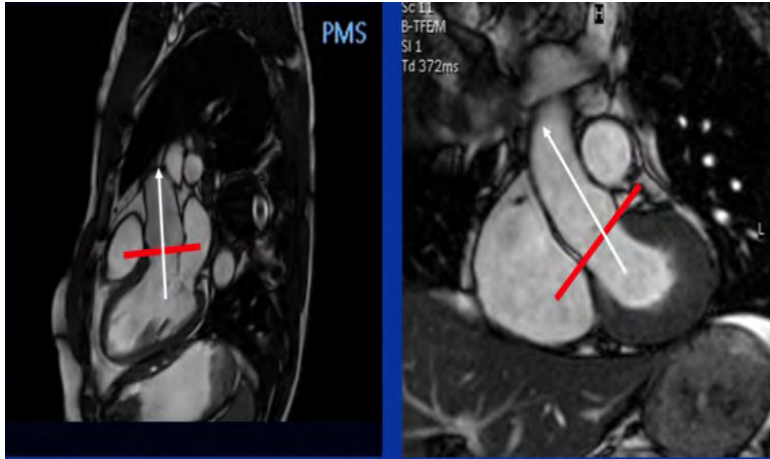
rilevamento automatico dei contorni

funzione di facile utilizzo per la modifica dei contorni

analisi di flusso dei vasi

analisi del flusso delle valvole

Per ottenere le scansioni Q-FLOW si posizionano le scansioni (tenendo come piani di riferimento gli stessi delle scansioni VALV) 2 centimetri al di sopra del piano valvolare, perpendicolarmente alla direzione di flusso, superando il bulbo.



Questa sequenza è soggetta ad artefatto da Aliasing. Questo tipo di artefatto si ha quando la velocità del flusso ematico è più elevata rispetto alla velocità di codifica impostata.

Si supera variando le impostazioni del valore di codifica impostato (PC Velocity), considerando che il rapporto segnale rumore ottimale si ottiene quando la massima velocità del flusso ematico si avvicina alla velocità di codifica impostata, senza superarla.

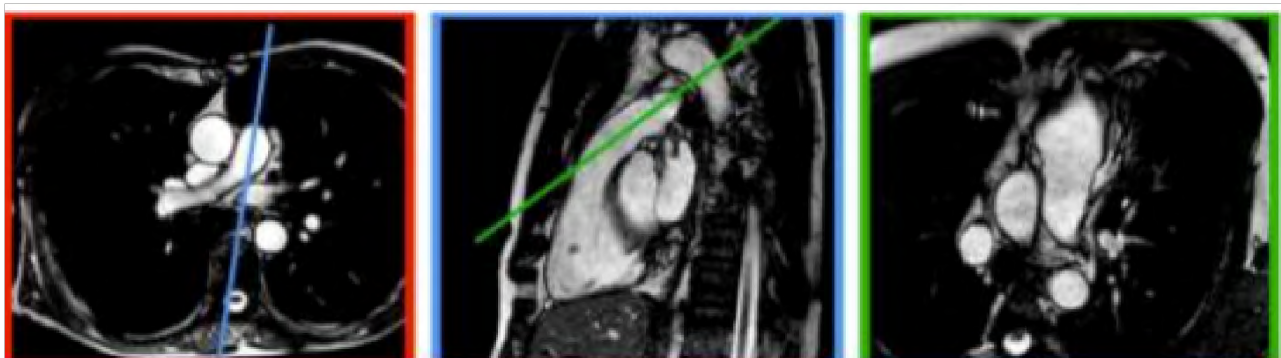
Se quest'ultima viene superata, il rapporto segnale rumore viene penalizzato.

### 7) Tratto di efflusso del vdx sagittale (RVOT):

Si ottiene mediante un piano sagittale direttamente attraverso l'arteria polmonare, la valvola polmonare e la cavità del vdx, parallelamente alla colonna sull'immagine coronale.

#### RVOT (Right Ventricular Outflow Tract) coronale:

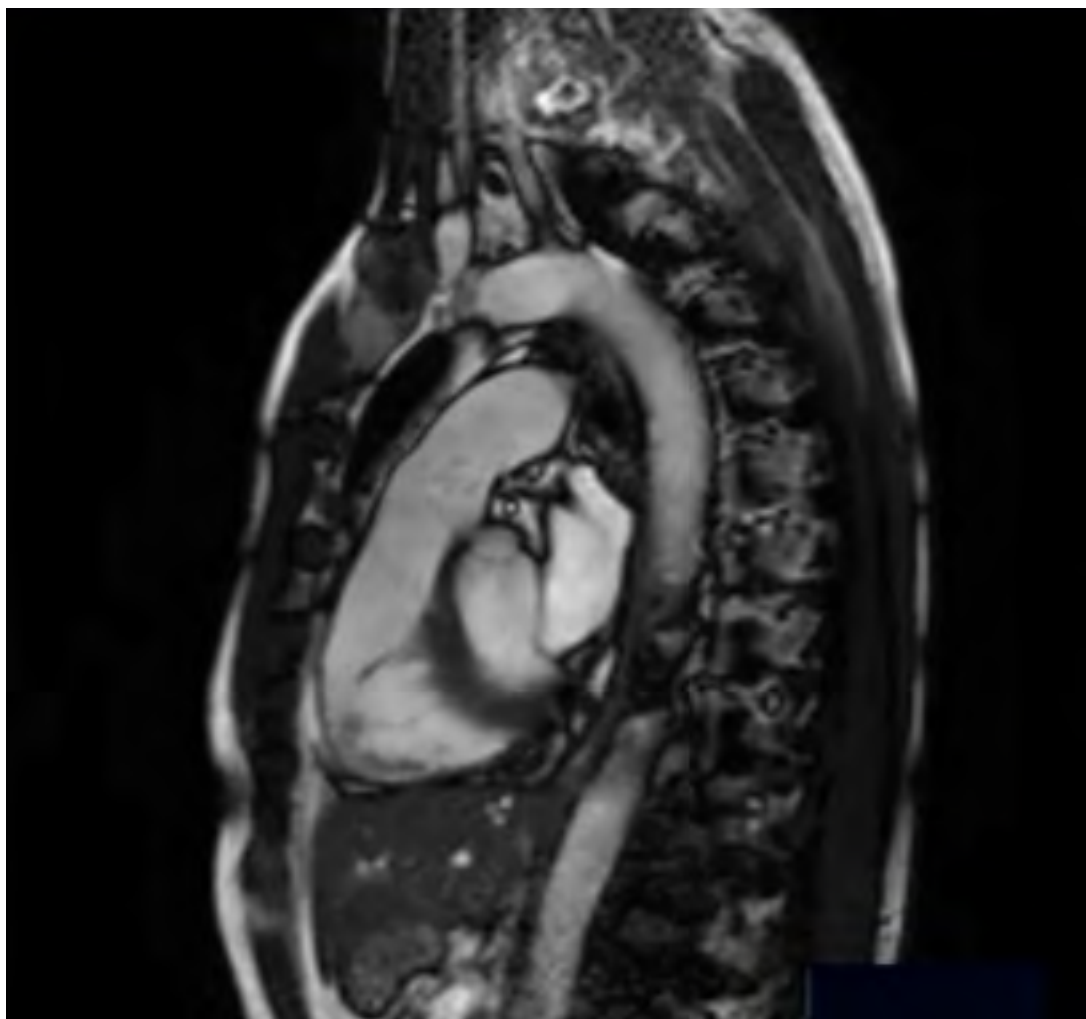
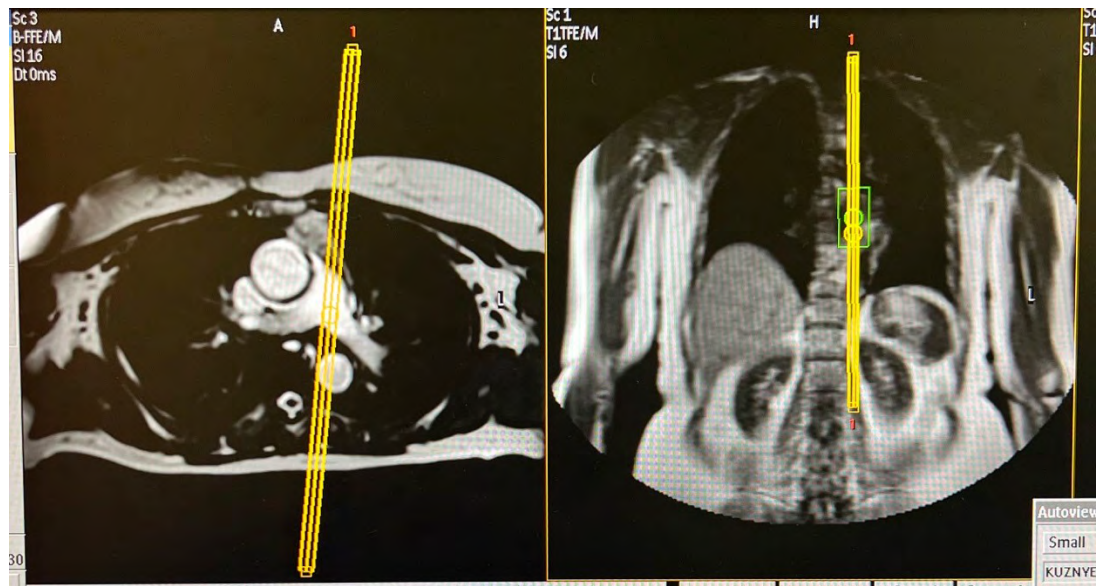
Si ottiene mediante un piano ortogonale attraverso la proiezione RVOT sagittale.



Sequenza Trans-assiale

RVOT Sagittale

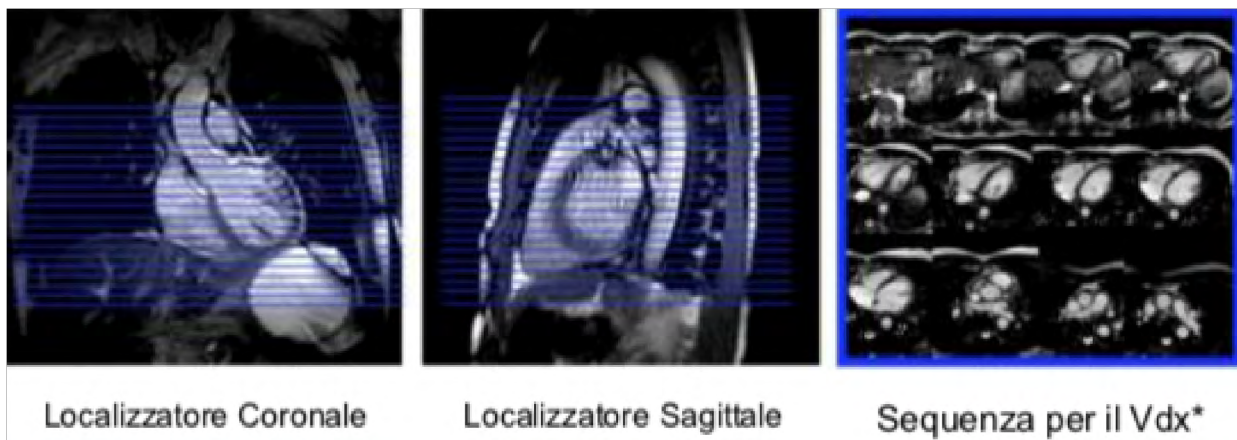
RVOT Coronale



## PROIEZIONI DEL VDX:

### Pacchetto di immagini trans-assiale del vdx:

Può essere ottenuta in un piano trans-assiale dal diaframma alla biforcazione polmonare, o come serie di proiezioni cine 4C.



### Tratto di efflusso/afflusso del vdx:

La migliore acquisizione si ottiene con la pianificazione a 3 punti. I 3 punti sono posizionati a livello della valvola tricuspide, apice del vdx nella proiezione 4V e valvola polmonare nella proiezione RVOT. Il piano di studio funzionale della valvola polmonare è di tipo assiale obliquo, con inclinazione di tipo craniocaudale in direzione antero-posteriore ed è tangente alla valvola.

